

Acanthaster planci, der Dornenkronenseestern

Jörg Hildebrandt, St. Pölten, j.hildebrandt@telering.at

Nachdem die aufwändige Prüfung des Dornenkronenseesterns nun publiziert wurde (in der gerade erschienenen Documenta und im Sonderheft der ZKH 2006), ist das Thema Meeresarzneien in der HIÖ die beste Gelegenheit noch einmal darauf aufmerksam zu machen. Wie viele AMPs gibt es, die sorgfältig durchgeführt wurden, aber niemand denkt an das Mittel, da der entsprechende „Typus“ natürlich noch nicht bekannt sein kann, man sich über die klinische Relevanz der Prüfungssymptome nicht im Klaren ist, oder man im Zweifelsfall doch lieber zu einem verwandten Polychrest greift.

Ich sehe es auch in der Verantwortung des Prüfungsleiters die weiteren Schritte der klinischen Bestätigungen und des Herausarbeitens einer Essenz zu begleiten und damit das Engagement der ProbandInnen zu würdigen. Das heißt natürlich nicht, dass ich jetzt jedem ein Acanthaster verabschreibe, noch, dass bei mir nur Acanthaster-Simillimum-Fälle zur Tür hereinschneien. Ich bin aber oft überrascht wie gut das Mittel als Simile funktioniert, gerade dann, wenn mich eines der Charakteristischen Symptome ans Mittel erinnert und ich keine sichere Alternative finde. Dabei habe ich in vielen Fällen keine Langzeitverläufe zu bieten, um die es in diesem Artikel aber auch nicht gehen soll. Hier möchte ich meine Erfahrungen teilen, welche Prüfungssymptome ich klinisch bestätigt fand (wenn auch nur als Simile) um anzuregen selbst einmal das Mittel zu verwenden: Nur so wird einem von uns einmal der eine oder andere Simillimum-Patient seine zentrale Delusion oder noch besser seine zentrale Empfindung schildern und sich ein allen nützliches Arzneimittelbild entwickeln.



Der Dornenkronenseestern befällt epidemieartig Korallenriffe, deren Polypen er aussaugt und die leeren Skelette zurücklässt. Die Signatur dieses Verhaltens, dass ich eher auf ein karzinomatöses Geschehen hin interpretierte (wenn man ihn zerschneidet entstehen aus den Teilen neue Seesterne; sein Verwandter *Asterias rubens* ist ein Brustkrebsmittel), kann auch auf Grippeepidemien hindeuten, wie sich in der Arzneimittelprüfung (AMSE) zeigte (Epidemieartiges Zerstören der Schleimhäute/Korallenpolypen). So hatten viele Probandinnen abgebrochen, weil sie (Hals)Grippe Symptome bekamen, andere schrieben, sie hätten nur das Gefühl als ob eine Grippe käme. Weiters gab es massive Schwächezustände, vor allem nachmittags.

Luise, 4 J, hatte im Februar Grippe: schlagartig hohes Fieber ohne besondere Symptome. Sehr matt, glasige Augen, keinen Appetit, trinkt gut, Erbrechen bessert allgemein kurz, ist zugedeckt, obwohl es warm ist im Raum. Am linken Ohr zeigt sich eine leichte beginnende Mittelohrentzündung. Hepar sulf. ist vor ein paar Tagen schon probiert worden, ohne deutlichen Erfolg, heute wieder Fieberanstieg. (DD nach Bö: Puls, Nux v, Acon und Coloc überzeugen mich nicht richtig)

Abends Acanth. C 30 in Wasser verkleppert gegeben. Am nächsten Tag fieberfrei, wohlauf, rennt mir im Hof entgegen: „Bin schon wieder gesund!“

Am 15.4.: Akut Angina tonsillaris, 39° Fieber, roter Rachen, kann kaum „Ahh“ sagen, matt, es ist ihr eher heiß, Zunge dick weiß belegt, Nase blass-grau.

Acanth. C30 verkleppert.

Abends noch mal leicht Fieber, am nächsten Tag abends: Fieberfrei, fröhlich, singt lauthals, Schmerzen nur beim Essen, Rachen noch rot, Uvula interessanterweise blau wie ein kleines Hämatom darauf, lässt sich jetzt ohne Spatel problemlos anschauen, Zunge vorne normal ohne Belag, hinten leicht gelblicher Belag – abwarten.

17.4.: beschwerdefrei, Rachen noch etwas rot, Uvula blaulivide Spitze.

AMSE:

Codierung: Probandennummer, Symptomnummer, Potenz, Tage *nach* Einnahme (beginnend mit T0)

Kältegefühl, erst langsame Besserung bei großer Wärme (Solarium). P9, S2, C30, T1

Ich bleibe den ganzen Tag liegen, stehe nur zu den Mahlzeiten auf, zu erschöpft zum Lesen, schlafe immer nur max. eine 3/4 Stunde, wälze mich herum. Fühle mich nicht so, als ob ich Fieber hätte – 39,3°!! Appetit ca. normal, aber nichts Süßes, kein Tee. (Anm.: sonst sehr gerne) Anmerkung: Fieber schon seit Jahren trotz Erkältung nicht mehr gehabt. P1, S9, C200, T 20-21

(Appetit herabgesetzt, Geschmack ist gestört; Tee schmeckt nach Brühe, idem Wasser) (P1, S12, C200. post Aspirin und Influbene, T21, NS)

Es hat mich sehr verwundert, dass ich krank wurde, weil ich schon seit Jahren keinen grippalen Infekt (+) mehr hatte P1, S20, C200, Zsmf.

Ich fühle mich zunehmend erschöpfter, obwohl ich nichts mache. (...) Ziehende Rücken- (++) und Gelenkschmerzen, vor allem im linken Ellbogengelenk, beginnen. Ein Gefühl, als würde ich an einem grippalen Infekt erkranken. Es war allerdings seltsam, denn ich hatte weder Schnupfen, noch Halsschmerzen oder Husten. Mein zweiter Gedanke war, vielleicht habe ich irgendwo im Körper einen bösartigen Tumor. – Meine Erkrankung ist jetzt ausgebrochen. P71, S6, C30, T17-18

Herr P.M., 18 Jahre, 7. Juni 2006

„Bin sehr häufig krank: spüre es sofort in der Früh: Halsweh, Kopfweh und Gelenkschmerzen nacheinander. Dann Fieber ca. 38°, etwa zweimal in drei Monaten, mehr im Winter, seit dem achten oder zehnten Lebensjahr. Schlafe immer mit Halstuch in der Nacht, ganz zugedeckt, will nicht, dass es kühl reinkommt. Habe es normalerweise gerne kühl.

Kopfschmerzen: Stechen in Schläfen und Stirn

Rückenschmerzen: Stechen LWS > Ruhe

Morgens besser, schlafe, dann Nachmittagstief wo es wirklich schlecht geht. Ab 13.00 Uhr schlecht bis abends, alles schlechter.

Nachtschweiß nur wenn ich krank bin, dann am ganzen Körper. Plane und konzentriere mich auf eines nach dem anderen. Wenn es in den Füßen kalt ist, merke ich, dass ich krank werde.“

Acanthaster C200, einmal (DD Kali c., DD Phos – keine überzeugenden Argumente)

Kontrolle akut gegen 20. August: Arznei wiederholt, verkleppert. Half prompt.

Kontrolle am 30.1.2007: Am 20. August war es super, am nächsten Tag viel besser, dann ganz gut.

Vor einer Woche sehr erkältet, es hat sich mit Müdigkeit, Gelenkschmerzen (v.a. in den Fingern, und kalte Füße und Finger), Augenschmerzen und Kopfschmerzen geäußert, leichtes Stechen. Hals diesmal nur ganz wenig, sonst erstes Anzeichen. Von 12.00 bis 13.30 Uhr noch müder als sonst. Jetzt nur mehr leichter Schnupfen.

Acanthaster C 200 wdh. Und einige Globuli mitgegeben.

AMSE:

Zwischen 14.00 und 15.00 Uhr leichtes Halsweh; kratzendes, brennendes Gefühl im Hals, v.a. beim Atmen, auch beim Schlucken; nicht sehr intensiv; wie bei beginnender Verköhlung. Anm.: Es sind z.Z. viele Leute verköhlt, ich war aber seit eineinhalb Jahren nicht mehr verköhlt. P12, S1, C200, T0-4,

Stärkeres allgemeines Krankheitsgefühl mit Schwäche und leichtem Schweißausbruch P12,S8, C 200, T2

Stechende Schmerzen an der rechten Schläfe. P71, S8, C30, T18-21

Ziehende, stechende (+++) Schmerzen im rechten Augapfel beim Blick nach rechts oben. Druck auf das obere Drittel des Augapfels schmerzt. Ebenfalls Schmerzen beim Hinunterbeugen des Kopfes. P71, S7, C30, T18

Müdigkeit nachmittags mit Schlafbedürfnis bis zum Ins-Bett-Gehen. P3, S2, C200, T0

Ca. 3 Stunden nach der Einnahme aufgetretene Müdigkeit (+); Benommenheit (+); Hitzewallungen im Kopfbereich (+). Ca. 4 1/2 Stunden nach der Mitteleinnahme: Ein merkwürdiges Krankheitsgefühl (+) mit Hitzewallungen in die Augen / die mediale Hälfte bds. Volles Gefühl und insgesamt Krankheitsgefühl im Kopfbereich, das im zentralen Teil konzentriert ist. (13.20 Uhr:) Die Müdigkeit ist sehr stark geworden. Ich habe, wie sonst lange nicht mehr, ca. 3 Stunden lang geschlafen (+), was nicht besserte. P7, S1, C30, T0

Starke Wirbelsäulenschmerzen (+) sind aufgetaucht – nach etwa 4 Stunden sind sie vergangen. P7, S5, C30, T1

*Ganz langsam kam eine Müdigkeit, die ich anfangs nicht bemerkte, die aber um ca. 13.00 Uhr begonnen hat und gegen 14.30 Uhr stärker und um ca. 16.00 Uhr so stark war, dass ich mich hinlegen musste. Habe dann auch 2 Stunden (16-18 Uhr) geschlafen, was ich sicherlich das letzte Jahr nicht getan habe. Nach dem Aufstehen war ich etwas benommen. Es war eine starke innerliche (körperliche, eher nicht geistige) Müdigkeit. P11, S4, C30, T0
Tag 15-27: Fühle mich immer morgens frisch und ausgeschlafen. Müdigkeitssymptome kommen langsam und werden bis zum Abend hin langsam stärker. Der Ablauf scheint immer derselbe zu sein: Beginn der Müdigkeit zwischen 12.00 und 14.00 Uhr, je nachdem, wie ich abgelenkt bin. Es wird ab 15.00 Uhr schlimmer. 22.00 Uhr: Die geistige Müdigkeit nimmt stetig zu, fühle mich aber körperlich weder zerschlagen noch träge. P11, S14, C30, T9 und 15-27*

15.00 Uhr: Die Kopfschmerzen sind mehr in Richtung Stirn, Schläfen und Augenhöhlen gewandert. Derzeit pochender Schmerz linke Schläfe direkt neben dem Auge. P21, S2, C30, T0

Frau S.L., 56 Jahre, EA im August 2006

Seit drei Jahren Hitzewallungen, stören aber nicht so. Aber nachts: kann sehr schlecht einschlafen, leichter Schlaf, wird fünfmal munter, dann auch Hitzewallungen.

Das Aufwachen ist das Schlimme und das schlechte Einschlafen. Bin ein Morgenmensch.

Schlafe nicht ein, obwohl ich sehr müde beim Hinlegen bin, kein Grübeln.

Einschlafen seit etwa zehn Jahren schlecht. Sehr erfroren.

Abends beim Niederlegen, nach zehn Minuten täglich eine Hitzewallung, davor in der Brust beklemmend, bedrückend, Engegefühl, dann Hitze.

Ich gab anfangs Kali. nitr. Q3, das zwar ein Einschlafen der Hände besserte, aber die Energie verschlechterte.

Kontrolle am 4.10.: neu: „Bin müder, Energie ist schlechter.

Beginnt leicht zu Mittag, ab 15.00 Uhr, stark um 19.00 Uhr, kämpfe an, um wach zu bleiben, wenn ich dann erst um 22.30 Uhr schlafen gehe, geht es mit dem Einschlafen.

Im Ganzen schlapp.“ DD Sepia, ich gab wegen der Schwäche nachmittags Acanth. C200

Kontrolle am 22.11.: „Energie wieder gut. Sehr positiv empfunden: nachts nur mehr selten zur Toilette, die letzte Woche wieder etwas öfter. Schlafe dann durch. Nach einer Woche Reaktion wie wenn Erkältung kommen würde, war aber nach einem Tag wieder weg. Positiv: es war Verköhlungswelle in der Schule, habe aber nichts bekommen. Weniger erfroren.“ Acanth. C200 wdh.

Kontrolle am 17.1.2007: „Weniger Blähungen, muss nicht so oft aufstehen in der Nacht, sehr angenehm (einmal/Woche max.), dadurch verbessert sich meine Schlafqualität.“

Kontrolle am 21.3.07: „Vor vier Wochen schwere Erkältung, Acanth. C200 verkleppert überzeugte nicht. Hitzewallungen um eine Spur weniger. Seit 4 bis 6 Wochen Hitzewallung beim Niederlegen, nur wenn ich nicht gelesen habe.“ (Liest täglich, um einschlafen zu können).

Acanth. M.

AMSE:

Leichte Beklemmung (wie unter Spannung stehend). Tag 2: Um 10:00 Uhr erhöhte Pulsfrequenz und leichtes Vibrieren, Beklemmungen nicht so stark wie gestern. P8, S6, C200, T1,2

Um 18.50 Uhr wieder Herzklopfen. Gleichzeitig habe ich einen innerlichen Hitzeschub: fühle mich schweißig, habe eindeutig vermehrten Achselschweiß und ein Auf- und Abwärtslaufen von Hitzewellen in der Rückenmittellinie. Die Hitzewallungen spüre ich deutlich im Gesicht, deutlich am Rücken. Schlechter beim Nach-vorne-Beugen. Um ca. 19.20 Uhr hören die Hitzewallungen allmählich auf. (...)
P11, S1, C30, T0

Die Patientin die am nächsten dem Simillimum kommt und die längste Nachbeobachtung (sieben Jahre) hat, ist kurz in der Documenta Homoeopathica, Band 26 beschrieben, daher möchte ich mich hier noch kürzer fassen:

Frau H, damals 42 Jahre, im Jahr 2000: Im Zuge dessen, dass ihr drei große Kränkungen bewusst wurden (Karriereziel nicht erreicht, Konkurrentin wird vorgezogen trotz Kindern, auf die sie verzichtet hatte) entwickelt sich bei einer Reise nach Malaysia ein auch dem Cortison trotzen-juckendes Lidexzem. Sonst gesund. Sie ist sehr geschäftig, sagt: „Ich habe meine Standbeine überall hin ausgestreckt“, mache viele Jobs, die zu einem guten Lebensunterhalt kleinweise beitragen. Die machen aber auch viel Unruhe.“

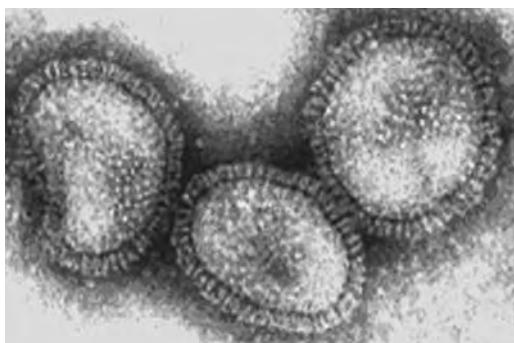
Auf Acanth. C200, gegeben wegen der großen Ähnlichkeit des Lokalsymptoms mit dem Ekzem das bei einer Probandin auftrat, verschwand das Übel innerhalb weniger Tage (ohne Rebound nach Cortison ex) und trat seither nicht mehr auf. Das Mittel wurde einige wenige Male wiederholt, mit der Wirkung mehr Gelassenheit zu geben.

(Es ist Acanth. aber meiner bisherigen Erfahrung nach viel weniger „klinisch“ bei Lidexzem verwendbar als bei grip-paler Symptomatik oder Schwäche, die nach einer Grippe – typisch Grippewelle 2006 – übrig bleibt).

AMSE:

Tag 20: Sofort nach dem Aufstehen sehe ich, dass Ober- und Unterlider beidseits angeschwollen sind. Nach etwa einer Stunde ist die Schwellung verschwunden. Zurück bleibt ein Juckreiz, links mehr als rechts. Tag 21: Sofort nach dem Aufwachen juckt das linke obere Augenlid. Ein alter Ausschlag, der seit zweieinhalb Jahren weg war, ist jetzt genauso wie damals: eine rote längliche Aufrauung, die, speziell wenn die Lider sehr trocken (nicht eingecremt) sind, stark juckt. Beim Kratzen lösen sich feine, weiß-gelbliche Schuppen ab, aber kein Nässen wie beim Ohr. Der Ausschlag bestand damals für 5 Jahre. Durch eine Cortisonsalbe vom Hausarzt verschwand das Ekzem schlagartig, kam aber nach einer gewissen Zeit immer wieder. Besserung damals am Meer (1991), wo es von selbst verschwand, und erst nach etwa zwei Monaten wiederkam. P11, S17, C30, T20-26, 28-38

Ich verbleibe natürlich mit dem Hinweis, dass genaue Recherchen auf meiner Homepage möglich sind (ersetzen aber nicht die Bearbeitungen für Documenta und ZKH) und dass ich für weitergeleitete Erfahrungen mit der Arznei dankbar bin. www.dr-hildebrandt.at



Influenza-Viren. (Foto zur Verfügung gestellt von Solvay Pharma)



Acanthaster planci (Foto: Borut Furlan)

Die Fotos wurden bereits in Documenta Homoeopathica, Band 26: Acanthaster planci. Arzneimittelselbsterfahrung mit dem Dornenkronenseestern veröffentlicht.